

TÉCNICAS DE NECROPSIA EM CÃES E GATOS: UMA REVISÃO DE ESCOPO

NECROPSY TECHNIQUES IN DOGS AND CATS: A SCOPE REVIEW

Hérika Lizandra Guedes Ferreira¹ e Auricelio Alves de Macedo²

¹Discente do Curso de Medicina Veterinária do Centro Universitário FACIMP Wyden, Imperatriz, Maranhão – Brasil

²Docente do Curso de Medicina Veterinária do Centro Universitário FACIMP Wyden, Imperatriz, Maranhão – Brasil

E-mail: herikalizandra@hotmail.com

Academic Editor: Gabriel da Silva Martins

Received: 26/11/2024

Review: 20/01/2025

Accepted: 02/05/2025

Como citar esse artigo: Ferreira HLG, Macedo AA de. TÉCNICAS DE NECROPSIA EM CÃES E GATOS: UMA REVISÃO DE ESCOPO. Revista Acadêmica de Iniciação Científica. 2025; Vol.3:n3:001. <https://doi.org/10.5281/raic.v3i3.889>

Resumo

Introdução: A necropsia é o exame detalhado de um cadáver que esclarece, identifica lesões, confirma, corrige ou estabelece diagnósticos. O exame de necropsia é um eficiente instrumento de aprendizagem e treinamento que o médico veterinário tem na sua rotina. **Objetivo:** Fazer uma revisão sistemática de técnicas de necropsia em caninos e felinos, descrevendo as técnicas utilizadas, suas finalidades e particularidades. **Metodologia:** O trabalho consistiu em uma pesquisa bibliográfica, na qual, foi realizado levantamento e busca por publicações que abrangesse o tema escolhido. Foi realizada uma revisão de escopo seguindo a metodologia proposta pelo Joanna Briggs Institute (JBI). Foi utilizada a estratégia “PCC” (população, conceito e contexto) para incluir os estudos, conforme os descritores. Foram selecionados publicações acadêmicas que foram publicados sobre o tema entre 2014 à 2024, disponibilizados de forma gratuita e online nos bancos de dados e revistas acadêmicas. Quanto ao idioma não teve limitação, com o objetivo de encontrar quantidade consideráveis de referências. **Resultados:** A técnica de necropsia em caninos e felinos consiste na abertura sistemática das cavidades corporais, na qual os órgãos são removidos das cavidades obedecendo uma sequência lógica, preservando ao máximo as suas relações anatômicas. A sequência de abertura é: cavidade abdominal, seguida da torácica e, por fim, da craniana. Todos os órgãos devem ser examinados, incluindo aqueles que foram preservados no corpo do animal, tais como linfonodos, órgãos do sistema musculoesquelético, sensoriais e endócrinos e medula óssea. Caso seja necessário, líquidos cavitários, conteúdos de vísceras ocas e fragmentos de tecidos podem ser colhidos para exames complementares. **Considerações finais:** O exame necroscópico se confirma como um método confiável e válido, pois, investiga a real *causa mortis* do animal ou confirma um possível erro de diagnóstico, evitando ou corrigindo erros futuros. É importante realizar o exame com técnica e perícia para se evitarem eventuais erros interpretativos.

Descritores: *Post mortem*; Caninos; Felinos.

Área de Concentração: Ciências Agrárias.

1. INTRODUÇÃO

Estudos mostram que cada vez mais casais estão optando por adotar um animal de estimação como “filho” ou “filha”, onde passam a ter um convívio livre dentro da residência (Spinelli; Gusso, 2022). Portanto, em muitos casos a morte de um animal de companhia é tratado como a perda de um ente querido pelo seu tutor (Savagni *et al*, 2014 apud Spinelli; Gusso, 2022). Esse crescente sentimento em relação aos animais vem trazendo para a área veterinária os métodos de diagnóstico e de avaliação utilizado na espécie humana, surgindo novos conceitos com relação ao bem-estar dos animais (Massad, 2017).

É cada vez mais frequente a solicitação da necropsia pelos tutores de cães e gatos, a fim de refutar o diagnóstico ou os procedimentos clínicos adotados durante o tratamento do animal. Ainda com relação às questões judiciais, a suspeita de maus-tratos (Ocarino, 2022). Para que fazer necropsia? O objetivo central é o diagnóstico. Um diagnóstico correto é rico em elementos de informações e permite o raciocínio do profissional, se: incisivo, reflexivo e conclusivo (Coelho, 2017). Diante desse cenário o médico veterinário, precisa está aprimorando e buscando conhecimentos, pois, os tutores estão a cada dia mais exigentes. Portanto, fica evidente a crescente importância do médico veterinário na sociedade a fim de atender esse público (Pfuetzenreiter *et al.*, 2004 apud Spinelli; Gusso, 2022).

A morte de um animal trata-se da interrupção irreversível da atividade cardíaca, pulmonar ou cerebral. O não-funcionamento em qualquer um desses órgãos causa colapso súbito e morte somática (morte do corpo) (Cheville, 2009). Conforme Moura *et al.* (2015), um cadáver é fonte de inúmeras informações relacionadas ou não à causa do óbito. Entretanto, a conduta inadequada durante a realização do exame macroscópico e/ou a colheita de material mal-conduzida podem limitar ou eliminar a possibilidade do diagnóstico.

Segundo Werner, (2010) é comum os pacientes serem necropsiados pelo mesmo profissional que os atendeu clinicamente. A necropsia é o mais completo e eficiente instrumento de aprendizado e treinamento que o médico veterinário tem a seu dispor. O termo necrópsia está sendo substituído por necropsia. São usados ainda, mortópsia, autópsia (humanos) e diagnóstico *post-mortem* (Coelho, 2017). Para Coelho (2017) necropsia (do grego *necro opis*: ver o morto) é o exame detalhado do cadáver visando identificar as alterações provocadas durante a vida do indivíduo, que possam ter contribuído para a morte, estando envolvidas diretamente com o diagnóstico da enfermidade.

Ocarino (2022) afirma que o médico veterinário responsável pela necropsia precisa de destreza e amplo conhecimento das formas, dimensões, aspectos, características de órgãos, membros, músculos, sistema sanguíneo e toda a estrutura do animal uma vez que a necropsia engloba exames macroscópico, microscópico, químico, imunológico e molecular dos órgãos e tecidos afim de localizar lesões, posição dos órgãos, a fim de determinar o fator da morte e obter o diagnóstico definitivo (TOME; VALA, 2012 apud Spinelli; Gusso, 2022).

O profissional veterinário deve estar sempre pronto a realizar, de forma organizada e sistemática, a necropsia acompanhada da colheita de material (Moura *et al.*, 2015). Nesse exame, ele pode confirmar ou não seu diagnóstico clínico presuntivo ou suas suspeitas; pode avaliar a eficácia da terapêutica empregada; pode avaliar sua técnica operatória; e pode, por fim, estudar e revisar seus conhecimentos da anatomia, fisiologia e patologia (Werner, 2010).

O objetivo é fazer uma revisão sistemática das técnicas de necropsia, descrevendo as técnicas utilizadas, suas finalidades e particularidades com propósito

de auxiliar acadêmicos e profissionais da área de medicina veterinária ao realizar uma necropsia em canino ou felino.

2. MÉTODOS

O presente estudo se tratou de uma pesquisa bibliográfica, na qual, foi realizado levantamento e busca por publicações que abrangesse o tema escolhido. A revisão de escopo proposta foi conduzida seguindo a metodologia proposta pelo Joanna Briggs Institute (JBI) para revisões de escopo. Seguido as recomendações para elaboração as *Preferred Reporting Items for Systematic Reviews and Meta-Analysis Protocols* (Aromataris et al., 2024; Page et al., 2021).

A pergunta central que orienta esta revisão de escopo é: Qual a importância de se realizar o exame de necropsia em cães e gatos? E como subpergunta: Qual a melhor técnica a ser usada em necropsia em cães e gatos?

A estratégia “PCC” (população, conceito e contexto) foi utilizada para incluir os estudos, conforme os descritores descrito abaixo foram selecionados que pudessem buscar artigos relativo à temática dessa pesquisa, como:

- a) População: cães e gatos.
- b) Conceito: necropsia.
- c) Contexto: técnicas.

Os descritores foram organizados e representado conforme o quadro 1:

Quadro 1- Estratégia de busca PCC (população, conceito e contexto).

Estratégia	P (População)	C (Conceito)	C (Contexto)
Extração	Cães; Gatos	Necropsia	Técnicas
Combinação	Cães; Dogs; Gatos; Cats;	Necropsia; Necropsy;	Técnicas; Patologia; Pathology; Post mortem; Métodos; Importância; Importance
Construção	Cães OR Dogs OR Gatos OR Cats	Necropsia OR Necropsy	Técnicas OR Patologia OR Pathology OR Post mortem OR Métodos OR Importância OR Importance

Fonte: Autor, 2024.

O levantamento bibliográfico foi realizado nas bases de dados incluindo: Google Scholar, PubMed, Science Direct, BVS Saúde e Scielo. Dessa forma, o rastreamento das literaturas foram abrangentes, garantindo a inclusão de uma ampla gama de evidências científicas relevantes para o estudo.

A combinação de descritores e operadores booleanos “OR” e “AND” foram ajustadas conforme a base de dados, utilizando termos controlados e não controlados. Os descritores selecionados para a busca estão descritos no quadro 2.

Quadro 2- Critério de busca de dados

Local de busca	Palavras-chave	Nº
----------------	----------------	----



Google Scholar	(Cães OR Dogs OR Gatos OR Cats) AND (Necropsia OR Necropsy) AND (Técnicas OR Techniques)	2930
PubMed	((Dogs[Title/Abstract]) OR (Cats[Title/Abstract])) OR (Necropsy[Title/Abstract]) OR (Post mortem[Title/Abstract])	29.337
Science Direct	(Dogs OR Cats) AND (Necropsy) AND (Pathology)	1366
BVS Saúde	(Cães OR Dogs OR Gatos OR Cats) AND (Necropsia OR Necropsy) AND (Post mortem OR Patologia)	1556
Scielo	(Cães OR Dogs OR Gatos OR Cats) AND (Necropsia OR Necropsy) AND (Importância OR Importance)	10

Fonte: Autor, 2024.

Para critério de inclusão foram selecionados livros, artigos, revisões científicas, dissertações e teses que foram publicados sobre o tema, com publicações entre 2014 a 2024, disponibilizados de forma gratuita e online nos bancos de dados e revistas acadêmicas. Quanto ao idioma não teve limitação, com o objetivo de encontrar quantidade consideráveis de referências.

Foram excluídos da busca, documentos que não forem de livre acesso público, também, foram excluídos artigos acadêmicos pelo título, resumo e palavras-chave que não tinham relação com o assunto colocado em questão e materiais que não apresentavam descritores selecionados no título ou resumo.

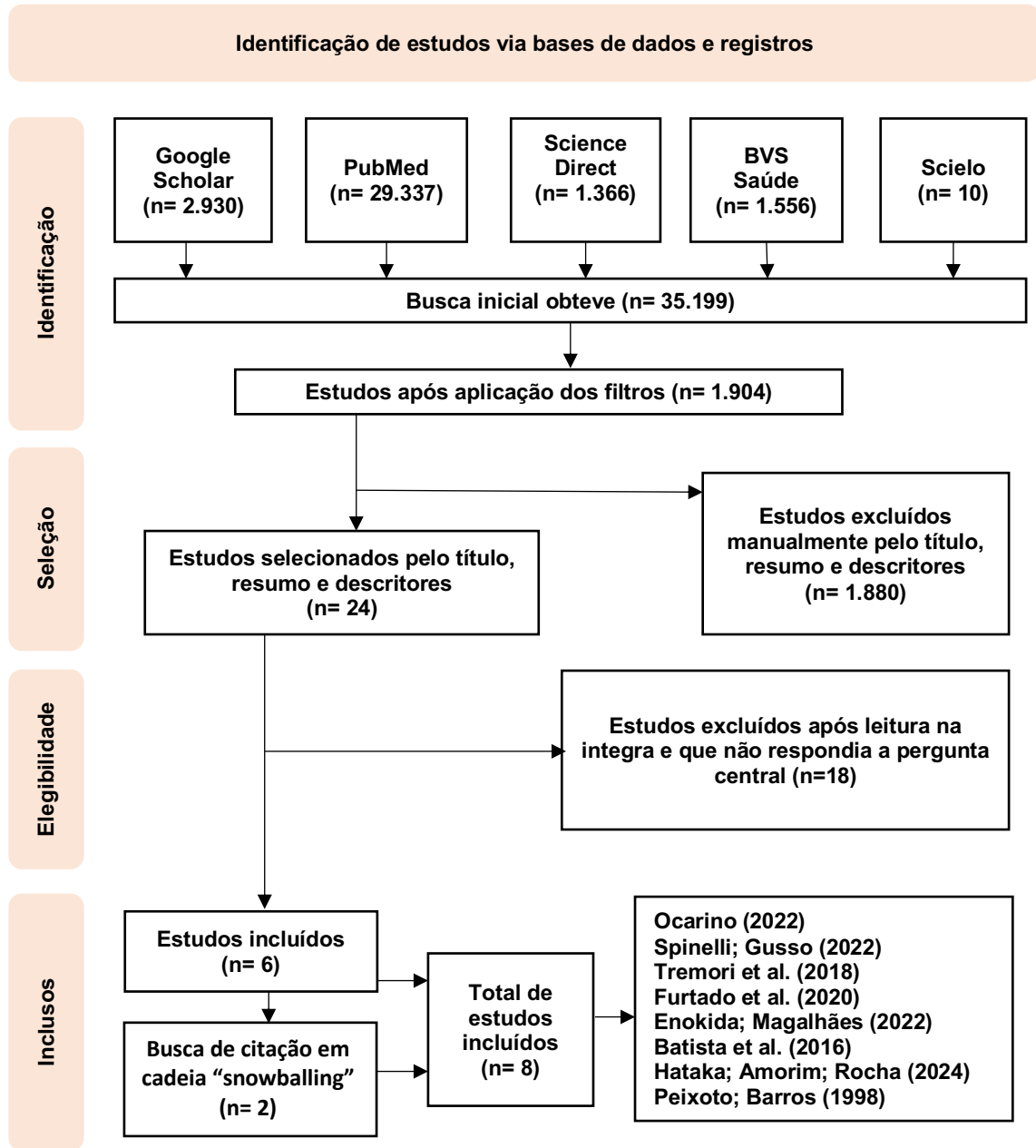
Inicialmente a busca obteve 35.199 publicações encontradas, após aplicação de filtros, obteve 1.904 selecionados. Em seguidas, foram analisados manualmente, excluindo documentos científicos que não estivesse relevância ao tema, verificando os títulos, resumos e palavras-chaves sendo selecionados 24 publicações. Dessas selecionadas foram avaliadas em texto completo, aquelas que não atendiam a pergunta central foram excluídas resultando um total de 6 publicações científicas.

Além disso, foi realizado de forma complementar uma busca de citações em cadeia: a busca de referências dos artigos selecionados, também conhecida como “snowballing”, é uma estratégia eficaz para identificar estudos relevantes que podem não ter sido capturado na busca inicial nas bases de dados (Zou; Wang; Shao, 2023). Essa técnica ajuda a garantir que nenhuma evidência importante seja omitida, proporcionando uma visão mais completa e robusta do tema investigado. Portanto, duas publicação foram incluída na pesquisa.

3. RESULTADOS

Os dados coletados foram resumidos e organizados em fluxograma e quadro, acompanhados por uma descrição narrativa que incluirá os objetivos, as técnicas usadas e as conclusões de cada documento científico, conforme esboçado no fluxograma (Figura 1) e no quadro 3.

Figura 1- Fluxograma da busca e seleção das publicações.



Fonte: Autor, 2024.

Quadro 3- Resultados dos dados dos estudos incluídos.

Autor(es)/Ano	Título	Objetivo(s)	Técnicas	Conclusões
Ocarino (2022)	Técnica de necropsia em cães e gatos	Descrever uma única técnica de necropsia de cães e gatos, que vem sendo utilizada há vários anos na Escola de Veterinária da UFMG e em outras universidades brasileiras e estrangeiras, é	Baseada em parte, no método de Virchow, bem como nos métodos de Ghon ou Lettulle. Exame externo ou ectoscopia (1º passo). Abertura e exame da carcaça (2º passo). Abertura e exame da cavidade abdominal (3º passo). Abertura e exame da cavidade torácica (4º	Espera-se que este material seja de grande utilidade para os estudantes de medicina veterinária, bem como para os profissionais, não somente aqueles que atuam na área de pequenos animais, como também para os que trabalham com

		importante ressaltar que outras técnicas empregadas nas demais instituições de ensino também podem ser aplicadas.	passo) Exame de ossos, articulações e medula espinhal (5º passo). Abertura e exame da cabeça com remoção do encéfalo (6º passo). Exame das vísceras da cavidade torácica (7º passo). Exame das vísceras abdominais (8º passo).	outras espécies, uma vez que este caderno também aborda as alterações <i>post mortem</i> que podem ser evidenciadas após a morte, independentemente da espécie animal que está sendo necropsiada.
Spinelli, Gusso (2022)	Importância da necropsia na medicina veterinária.	Demonstrar a importância da necropsia na medicina veterinária. Identificar a importância da necropsia em processos judiciais com casos claros de que a necropsia forense foi fundamental para a decisão judicial.	Técnica macroscópica: abertura das cavidades seguindo uma sequência, analisando possíveis achados de lesões. Técnica microscópica: exame histopatológico dos tecidos colhidos seguindo padrões de colheita e fixação.	Com base nos exames realizados, pode evitar ou corrigir possíveis erros haja visto que o exame necroscópico vem se consolidando como um método válido e confiável. A necropsia vem ganhando espaço na medicina forense, que visa assessorar e embasar as decisões jurídicas que envolvem animais.
Tremori et al. (2018)	Achados necroscópicos em cães e gatos vítimas de intoxicação exógena.	—	Exames necroscópicos convencionais fotodocumentados, utilizando-se a técnica de Ghon modificada (abertura do crânio e da cavidade toracoabdominal para remoção dos órgãos em blocos anatômico e funcionalmente relacionados, totalizando quatro blocos) foi realizado registro fotográfico e coletado amostras para análise toxicológica e histopatológico.	As técnicas diagnósticas complementares, histopatologia e exame toxicológico, fornecem suporte adicional na elaboração de laudos em casos de intoxicações exógenas criminais envolvendo animais.
Hataka; Amorim; Rocha (2024)	Guia de necropsia em pequenos animais.	Determinar a causa da morte do animal.	Técnica realizada na aula prática é a de Ghon adaptada a animais.	—
Furtado et al. (2020)	Academic veterinary activity: removing organs from an animal during necropsy.	Demonstrar uma técnica de retirada do conjunto de órgãos internos de um animal e venha contribuir para o aprendizado de alunos de medicina veterinária.	Técnicas derivadas de Virchow, Ghon e Rokitsky.	O procedimento é importante para diagnosticar a causa da morte desses animais, bem como fornecer informações para salvar outras vidas, através da construção de conhecimento e profilaxia. Dominar técnicas de necropsia garante o crescimento acadêmico de cada profissional.

Enokida; Magalhães (2022)	Achados Anatomopatológicos de trauma em felino: relato de caso.	Ressaltar a importância da necropsia para mortes súbitas e traumáticas.	Os órgãos foram retirados em monobloco de acordo com sua função. Seguindo a ordem: primeiro conjunto (língua, faringe, laringe, traquéia, esôfago, pulmões e coração), segundo conjunto (baço e omento), terceiro (diafragma, fígado, vesícula biliar, pâncreas, rins, estômagos e porção inicial do duodeno), quarto conjunto (intestino), quinto conjunto (genito-urinário), abertura da cabeça visualizamos o sexto conjunto (sistema nervoso).	A causa da morte foi determinada através das lesões encontradas na necropsia, fundamental para estabelecer o diagnóstico definitivo. Com o esclarecimento da <i>causa mortis</i> é possível pensar em condutas objetivas de tratamento e profilaxia. Animais submetidos ao exame <i>post mortem</i> que possuem histórico, os sinais clínicos podem ser comparados com o motivo do óbito, identificar eventuais erros diagnósticos e compreender o desenvolvimento patológico da afecção.
Batista et al. (2016)	Estudo retrospectivo de diagnósticos post-mortem de cães e gatos necropsiados no Setor de Patologia Animal da Universidade Federal do Piauí, Brasil de 2009 a 2014.	Compilar os registros de necropsias de cães e gatos efetuadas no Laboratório de Patologia Animal, da UFPI, durante o período de agosto de 2009 à agosto de 2014, de modo a permitir o estabelecimento da relação das doenças ou distúrbios que culminaram com o óbito dos animais.	—	Os resultados obtidos oferecem subsídios para adoção de medidas profiláticas aplicadas as populações de cães e gatos de companhia na região estudada.
Peixoto; Barros (1998)	A importância da necropsia em medicina veterinária	—	—	Os clínicos mais qualificados, tanto de grandes como de pequenos animais, são aqueles que fazem ou acompanham a necropsia dos animais por eles tratados.

Fonte: Autor, 2024.

4.DISSCUSSÕES

De acordo com Tremori et al. (2018) a realização do exame necroscópico é muito importante e tem papel fundamental no esclarecimento dos fatos e na determinação da *causa mortis* do animal, pois através dos achados de necropsia pode-se suspeitar o agente causador. Conforme Hataka, Amorim e Rocha (2024) necropsia constitui a abertura e a inspeção sistemática e detalhada das cavidades e dos órgãos do animal morto, com o objetivo de determinar a causa da morte. Para Batista et al. (2016) a necropsia é o exame externo e interno de um cadáver que tem a finalidade de estabelecer a causa da morte do animal. Para Furtado et al. (2020) a necropsia é uma

prática importante, usada para entender a causa mortis de um animal. De maneira similar, Spinelli e Gusso (2022) ressalta que a necropsia tem como finalidade de investigar e detectar de modo mais aprofundado possíveis alterações funcionais e estruturais do cadáver ou dos órgãos e suas funções através de achados patológicos, o que pode indicar e determinar o motivo da morte. Em suma, todos os autores citados concordam que a necropsia é para determinar a causa mortis do animal. Para Tremori et al. (2018) e Spinelli e Gusso (2022) a necropsia serve para esclarecer, investigar e detectar e determinar a real causa mortis do animal.

Para Ocarino (2022) a escolha de qual técnica utilizar, deve se basear nas vantagens e nas limitações de cada uma. O veterinário deve escolher um método de necropsia, independentemente de qual seja, e praticá-lo sempre na mesma sequência para que se habitue a não esquecer nenhum órgão (Peixoto; Barros, 1998). Ocarino (2022) confirma que a técnica de necropsia é considerada boa e adequada quando proporciona uma análise minuciosa e completa do cadáver, preservando, ao máximo, a relação anatômica entre os órgãos. Segundo Furtado et al. (2020) um veterinário, durante cada ação profissional em patologia, pode ter sua própria técnica para a necropsia. Assim sendo, Ocarino (2022), Furtado et al. (2020) e Peixoto e Barros (1998) concordam que cada médico veterinário escolhe as técnicas dependendo do caso e do objetivo da análise. Portanto, Peixoto e Barros (1998) destacam que as técnicas devem ser praticadas sempre na mesma sequência para não esquecer nenhum órgão e Ocarino (2022) destaca que a técnica é boa quando proporciona uma análise minuciosa e completa preservando a anatomia dos órgãos.

A técnica de necropsia Virchow recomenda que os órgãos internos sejam extraídos individualmente, para observações posteriores (Furtado et al. 2020). De acordo com Ocarino (2022) no método de Virchow, os órgãos são retirados individualmente. Esse método permite uma análise detalhada das alterações macroscópicas de cada órgão, mas, em alguns casos particulares, pode prejudicar as relações anatômicas entre os órgãos e os vasos sanguíneos. Portanto o veterinário pode adotar variações nessa técnica, permitindo a remoção de alguns órgãos em blocos, no intuito de se preservar a relação anatômica entre eles.

Segundo Ocarino (2022) pelo método de Ghon ou Letulle, a remoção dos órgãos é realizada em blocos (torácico, abdominal, toracoabdominal e genitourinário) ou em monobloco. Da mesma forma, Furtado et al. (2020) afirma que na técnica de Ghon, a evisceração é feita pela extração de blocos de órgãos funcional e anatomicamente relacionado. A técnica de Letulle consiste em extrair todos os órgãos simultaneamente, em um bloco. Ocarino (2022) destaca que embora a remoção em blocos preserve a relação anatômica entre os órgãos e a vasculatura, ela dificulta, posteriormente, o manuseio e a separação dos órgãos, o que aumenta o tempo de dissecação das vísceras, principalmente se a necropsia estiver sendo realizada por uma única pessoa. Diante disso, a técnica de Ghon não há restrição para ser realizada por uma única pessoa, em comparação com a técnica de Letulle que aumenta o tempo de dissecação das vísceras, quando realizada por uma única pessoa.

No procedimento de Rokitansky, os órgãos são extraídos individualmente apenas após serem examinados "in situ" (Furtado et al. 2020). O método de Rokitansky utiliza a dissecação *in situ* dos órgãos, ou seja, no interior do cadáver e pode ser adotado na veterinária, principalmente quando se deseja fazer a reconstituição total do cadáver. Enfim, Ocarino (2022) e Furtado et al. (2020) relatam que cada técnica tem suas particularidades ao serem executadas variando conforme o caso estudado.

Esmeraldino et al. (2008) apud Spinelli e Gusso (2022) descreve a técnica de necropsia que visa abertura das cavidades para estudo da disposição dos órgãos e possíveis achados de lesões. Segundo Enokida e Magalhães (2022) os órgãos foram retirados em monobloco de acordo com sua função, resultando seis conjuntos. Finkbeiner et al. (2009) apud Tremori et al. (2018) utilizou a técnica de Ghon modificada,

que consiste de abertura do crânio e da cavidade toracoabdominal para remoção dos órgãos em blocos anatômico e funcionalmente relacionados, totalizando quatro blocos. Furtado et al. (2020) abordou uma variedade de técnicas derivadas de Virchow, Ghon e Rokitansky. Conforme Hataka, Amorim e Rocha (2024) apresenta a técnica de necropsia Ghon, adaptada para animais. Para Ocarino (2022) a técnica descrita foi baseada em parte, no método de Virchow, bem como nos métodos de Ghon ou Letulle. Entretanto, Batista et al. (2016) não relatou a técnica usada em sua pesquisa. No entanto, seis autores citados utilizaram a técnica de Ghon em seus artigos, só um artigo foi utilizado a técnica de Ghon sem variações, cinco utilizaram a técnica de Ghon com variações combinando com outras técnicas. Assim sendo, cada profissional pode ter sua própria técnica para necropsia baseado nas quatro técnicas existente.

De acordo com Peixoto e Barros (1998) apud Spinelli e Gusso (2022) existe um déficit no ensino mais aprofundado nas técnicas de necropsia, acarreta em repetições de possíveis erros no tratamento, no procedimento cirúrgico e no diagnóstico. Portanto, Furtado et al. (2020) afirma que a necropsia é um procedimento fundamental para a formação acadêmica de futuros veterinários. O procedimento é importante para diagnosticar a causa morte desses animais, bem como fornecer informações para salvar outras vidas, por meio da construção de conhecimento acadêmico e profilaxia. Peixoto e Barros (1998) destacam que os clínicos que fazem ou acompanham necropsias de seus casos, melhoram significativamente sua capacidade profissional, pois essa prática permite a verificação de eventuais erros, ou confirmação do diagnóstico, além de uma melhor compreensão dos processos patológicos. Mediante exposto, Peixoto e Barros (1998) apud Spinelli e Gusso (2022) destaca que existe um déficit no ensino nas técnicas de necropsia resultando em erros, entretanto, Furtado et al. (2020) e Peixoto e Barros (1998) explanam que dominar as técnicas de necropsia resulta num crescimento acadêmico e profissional e numa melhor compreensão dos processos patológicos.

Apenas com o esclarecimento da *causa mortis* é possível pensar em condutas objetivas de tratamento e profilaxia. Os animais submetidos ao exame *post mortem* que possuem histórico, os sinais clínicos podem ser comparados com o motivo do óbito, identificar eventuais erros diagnósticos e compreender o desenvolvimento patológico da afecção (Enokida; Magalhães, 2022). Peixoto e Barros (1998) relata uma pesquisa da Revista da Associação Americana de Medicina Veterinária (1968) que um estudo de 14 cães com carcinoma de pâncreas, o diagnóstico clínico correto foi estabelecido em apenas um deles, esse equívoco de diagnóstico pode ser diminuído se mais necropsias fossem realizadas. De acordo com Batista et al. (2016) na sua pesquisa com 361 cães necropsia dos no Laboratório da Universidade Federal do Piauí, foi estabelecida a causa da morte em 340/361 (94,2%), casos denominados como conclusivos. Dos 86 gatos necropsiados, a causa da morte foi firmada em 80 (93%). Todavia Batista et al. (2016) na sua pesquisa dos 340/361 cães e dos 80/86 gatos necropsiados a causa morte foi confirmada. Savagni et al. (2014) apud Spinelli e Gusso (2022), confirma que o uso da necropsia deve ser visto como um auxiliar no fechamento de diagnósticos, pois a necropsia traz informações importantes da causa da morte e pode em muitos casos, ser a única maneira de fechar o diagnóstico. De acordo com Enokida; Magalhães (2020), Batista et al. (2016) e Savagni et al. (2014) apud Spinelli e Gusso (2022), a necropsia auxilia o médico veterinário em futuros tratamentos, profilaxia, descoberta de erros de diagnósticos, fechar um diagnóstico e compreender o desenvolvimento patológico da doença. Portanto, Peixoto e Barros (1998) na pesquisa da revista Americana, de 14 cães necropsiado só um teve o diagnóstico clínico correto. Confirmando assim que, mais de 90% das necropsias realizadas, a causa mortis é confirmada com caso clínico.

Para uma necropsia ser considerada completa é necessário o exame histopatológico dos tecidos colhidos durante o exame macroscópico, sendo assim, é

necessário seguir alguns padrões para colheita e fixação desse material (Spinelli; Gusso, 2022). Segundo Ocarino (2022) a necropsia é, principalmente, realizada com a finalidade de colher amostras para exames confirmatórios microbiológicos, histopatológicos e toxicológicos, entre outros, e, por fim, ela pode ser feita simplesmente tendo em vista promover o aprendizado, o treinamento e permitir uma melhor compreensão dos processos anatomoclínicos. Contudo, se o médico veterinário não possui experiência suficiente de necropsia e de coleta de material, o ideal é que ele envie o cadáver do animal para o patologista, o mais rápido possível (Peixoto; Barros, 1998). Portanto, para Spinelli e Gusso (2022) e Ocarino (2022) na necropsia é realizada a colheita de amostras para exames confirmatórios. Mas, Peixoto e Barros (1998) evidencia que se o médico veterinário não sabe realizar a colheita de amostras, o ideal é enviar o cadáver do animal o mais rápido ao patologista.

A virtopsia ou necropsia virtual, que incorpora a tecnologia às técnicas tradicionais da necropsia. Tais técnicas não substituem a necropsia tradicional, devendo ser sempre complementares a ela quando possível (Ocarino, 2022). Conforme Tremori et al. (2018), o uso de equipamentos de imagem, através da necropsia virtual, pode fornecer achados necroscópicos que não são visualizados no exame convencional. Ocarino (2022) afirma que os exames de imagem podem, por exemplo, permitir a localização e a caracterização de projéteis de armas de fogo e auxiliar na identificação de alterações em vasos e ossos, que poderiam passar despercebidas durante a realização da necropsia convencional. Mediante o exposto, Ocarino (2022) e Tremori et al. (2018), concordam que a necropsia virtual é uma ferramenta que completa o exame cadavérico, uma das vantagens é a preservação do corpo.

Ocarino (2022) afirma que é importante reconhecer as alterações *post mortem*, que surgem imediatamente e progressivamente após a morte, para evitar que se confunda essas alterações com as lesões provocadas pelas doenças. As alterações *post mortem* podem ser utilizadas para estimar o intervalo *post mortem*. De acordo com, Vala e Pires, (2016) apud Spinelli e Gusso (2022), relatam a demora em levar o animal, pode acarretar em autólise dos tecidos, alguns tecidos entram em autólise imediatamente após o óbito, o indicado para realização da necropsia se dá em até 12 horas após morte, levando em consideração o meio de armazenamento, temperatura. A autólise *post mortem* é um sério problema para o diagnóstico, por isso a necropsia deve ser feita o mais breve possível depois da morte do animal. Esse assunto mascara lesões ou induz o veterinário a interpretações errôneas (Peixoto; Barros, 1998). Ocarino (2022) afirma que as células mais vulneráveis à autólise são as do sistema nervoso, das adrenais, da vesícula biliar, da mucosa intestinal, do pâncreas, do fígado e dos rins. Os tecidos com maior resistência à autólise e à heterólise são a pele, as cartilagens e os ossos. Assim sendo, Ocarino (2022), Vala e Pires, (2016) apud Spinelli e Gusso (2022) e Peixoto e Barros (1998) concordam que, logo após o óbito ocorre alterações *post mortem* e Ocarino (2022) ainda destaca os sistemas mais vulneráveis e tecidos resistente à autólise e heterólise.

5. CONSIDERAÇÕES FINAIS

Todo médico veterinário é apto para realizar uma necropsia. A escolha da técnica é baseada nas vantagens e limitações de cada uma. A necropsia esclarece a causa mortis, analisando achados e lesões, na colheita de amostras que devem seguir um padrão de colheita e fixação.

A necropsia pode evitar ou corrigir possíveis erros, diagnosticar a causa mortis, compreender o desenvolvimento patológico da doença, auxiliar em medidas profiláticas e ajudar em futuros tratamento. Este estudo mostra que exame necroscópico vem se firmando como um método válido e confiável para estudantes de medicina veterinária e para médicos veterinário. É importante realizar o exame com técnica e perícia para



se evitarem eventuais erros interpretativos. Ainda assim, é importante que novas pesquisas sejam realizadas, para que de fato mostre a importância de uma necropsia.

6. SUPORTE FINANCEIRO

Não houve suporte financeiro.

7. CONFLITOS DE INTERESSE

Não houve conflitos de interesse.

ABSTRACT

Introduction: Necropsy is the detailed examination of a corpse that clarifies, identifies injuries, confirms, corrects or establishes diagnoses. The necropsy examination is an efficient learning and training tool that veterinarians have in their routine. **Objective:** To carry out a systematic review of necropsy techniques in canines and felines, describing the techniques used, their purposes and particularities. **Methodology:** The work consisted of a bibliographical research, in which a survey and search for publications that covered the chosen topic were carried out. A scoping review was carried out following the methodology proposed by the Joanna Briggs Institute (JBI). The “PCC” strategy (population, concept and context) was used to include the studies, according to the descriptors. Academic publications that were published on the topic between 2014 and 2024 were selected, made available free of charge and online in databases and academic journals. As for the language, there was no limitation, with the aim of finding a considerable number of references. **Results:** The technique of Necropsy in canines and felines consists of the systematic opening of body cavities, in which the organs are removed from the cavities following a logical sequence, preserving their anatomical relationships as much as possible. The opening sequence is: abdominal cavity, followed by the thoracic and, finally, the cranial. All organs must be examined, including those that have been preserved in the animal's body, such as lymph nodes, musculoskeletal, sensory and endocrine system organs and bone marrow. If necessary, cavity liquids, hollow viscera contents and tissue fragments can be collected for additional examinations. **Final considerations:** The necroscopic examination is confirmed as a reliable and valid method, as it investigates the real cause of death of the animal or confirms a possible diagnostic error, avoiding or correcting future errors. It is important to carry out the exam with technique and expertise to avoid possible interpretive errors.

Keywords: Postmortem; Canines; Felines.

REFERÊNCIAS

Aromataris, E. et al. (EDS.). **JBI Manual for Evidence Synthesis**. [s.l.] JBI, 2024.

Batista, Emanuelle Karine Frota et al. Estudo retrospectivo de diagnósticos post-mortem de cães e gatos necropsiados no Setor de Patologia Animal da Universidade Federal do Piauí, Brasil de 2009 a 2014. **Brazilian Journal of Veterinary Research and Animal Science**, v. 53, n. 1, p. 88-96, 2016.

Cheville, Norman F. **Introdução à Patologia Veterinária**. 3ª ed. São Paulo: Manole, 2009.

Coelho, Humberto E. **Patologia Veterinária**. 2ª ed. Editora Coelho, 2017.



Enokida, Priscila Sueygi; Magalhães, Geórgia Modé. Achados anatomopatológicos de trauma em felino: relato de caso. **15º JORNADA CIENTÍFICA E TECNOLÓGICA E 12º SIMPÓSIO DE PÓS-GRADUAÇÃO DO IFSULDEMINAS**, v. 14, n. 2, 2022.

Furtado, Gil Dutra et al. Academic veterinary activity: removing organs from an animal during necropsy. **Environmental Smoke**, v. 3, n. 2, p. 80-85, 2020.

Hataka, Alessandre; Amorim, Renee Laufer; Rocha, Noeme Sousa. **Guia de necropsia em pequenos animais**. 2024.

Massad, Mara Rita Rodrigues. **Necropsia virtual em animais domésticos e silvestres**: técnica alternativa e/ou complementar à necropsia convencional. Botucatu: UNESP, 2017.

Moura, Veridiana Maria Brianezi Dignani et al. **Técnica de Necropsia e Colheita de Material para Exames Laboratoriais em Ruminantes, Equinos e Suínos**. São Paulo: Editora MedVet, 2015.

Ocarino, Natália de Melo. Técnica de necropsia em cães e gatos. **Cad. téc. vet. zootec**, p. 9-33, 2022.

Page, M. J. et al. The PRISMA 2020 statement: an updated guideline for reporting systematic reviews. **BMJ**, p. n71, 29 mar. 2021.

PEIXOTO, Paulo Vargas; BARROS, Cláudio SL. A importância da necropsia em medicina veterinária. **Pesquisa Veterinária Brasileira**, v. 18, p. 132-134, 1998.

Spinelli, Rafael Eleutério; Gusso, Ana Bianca Ferreira. Importância da necropsia na medicina veterinária. **Arquivos Brasileiros de Medicina Veterinária FAG**, v. 5, n. 1, p. 169-188, 2022.

Tremori, Tália Missen et al. Achados necroscópicos em cães e gatos vítimas de intoxicação exógena. **Revista Brasileira de Ciência Veterinária**, v. 25, n. 1, p. 17-21, 2018.

Werner, Pedro R. **Patologia geral veterinária aplicada**. São Paulo: Editora Roca, 2010.

Zou, M.; Wang, J.; Shao, Z. Therapeutic Potential of Exosomes in Tendon and Tendon–Bone Healing: A Systematic Review of Preclinical Studies. **Journal of Functional Biomaterials**, v. 14, n. 6, p. 299, 28 maio 2023.